



Item 360

Pneumothorax

Rang	Rubrique	Intitulé
A	Contenu multimédia	Radiographie de face d'un pneumothorax (PNO) spontané d'abondance moyenne
A	Contenu multimédia	Radiographie de thorax : pneumothorax complet
A	Définition	Connaître la définition du pneumothorax
A	Diagnostic positif	Connaître les éléments du diagnostic positif et du diagnostic différentiel d'un pneumothorax
A	Diagnostic positif	Connaître la sémiologie radiologique du pneumothorax
B	Physiopathologie	Connaître la physiopathologie des pneumothorax primitifs et secondaires
A	Étiologies	Connaître les éléments du diagnostic étiologique d'un PNO : PNO traumatique, PNO spontané primaire, PNO spontané secondaire
A	Identifier une urgence	Connaître les éléments du diagnostic de gravité d'un PNO
A	Prise en charge	Connaître les grands principes de l'exsufflation pleurale et ses indications
B	Prise en charge	Connaître les grands principes du drainage pleural et ses indications
B	Prise en charge	Connaître les mesures de prévention des récurrences de PNO (arrêt du tabac, +/-pleurodèse)

ATTENTION, les objectifs de rang B apparaissent en *italique* dans le texte

Points clés

1. Le pneumothorax (PNO) est défini comme un épanchement pleural gazeux lié à l'irruption d'air dans la cavité pleurale.
2. Il peut être spontané et concerner des sujets jeunes longilignes, fumeurs, sans pathologie pulmonaire. On parle alors de PNO spontané primaire.
3. Il peut être spontané et concerner des sujets en général plus âgés porteurs d'une pathologie pulmonaire connue ou non connue (BPCO, etc.). On parle alors de PNO spontané secondaire.
4. Il peut être provoqué (plaie de la plèvre viscérale sur traumatisme thoracique fermé ou ouvert, ou accident de ponction).
5. Le PNO se traduit par une douleur thoracique de type pleurale (augmentée à l'inspiration profonde et à la toux, classiquement non reproduite à la palpation).
6. Le diagnostic de certitude repose sur la radiographie thoracique de face.
7. L'évacuation de l'air de la cavité pleurale s'impose en cas de PNO mal toléré (dyspnée),
8. Hormis dans les formes graves, le drainage thoracique « classique » (drain chirurgical) peut être remplacé par une simple exsufflation ou l'utilisation d'un cathéter de petit calibre.
9. La prévention des récurrences fait appel à l'arrêt du tabac et à la pleurodèse (symphyse du feuillet viscéral au feuillet pariétal).

I. DEFINITION ET PHYSIOPATHOLOGIE

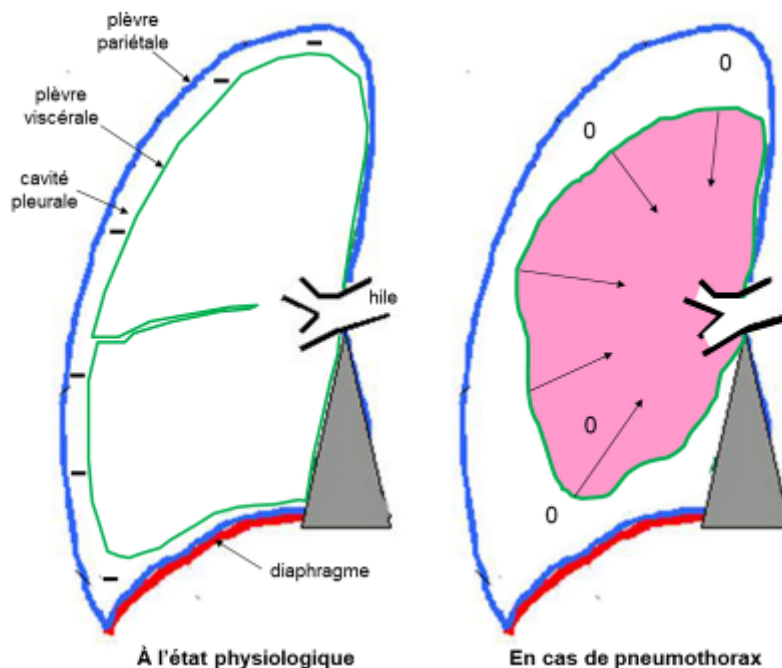
Défini par la présence d'air dans l'espace pleural, avec en conséquence un collapsus partiel ou complet du poumon.

I.1. Physiopathologie

Plèvre : Séreuse comprenant, en continuité, un feuillet pariétal (plèvres costale, diaphragmatique et médiastinale) tapissant la partie interne de la cage thoracique, le diaphragme et le médiastin et un feuillet viscéral tapissant le poumon (y compris au niveau des scissures).

Entre ces deux feuillets se trouve l'espace pleural rendu virtuel par la pression négative (« vide pleural ») qui y règne assurant le maintien de l'expansion pulmonaire.

Figure 1 : collapsus pulmonaire suite à la perte du « vide » intra-pleural



En cas de PNO, le poumon se désolidarise de la paroi thoracique et se rétracte sur le hile

Le pronostic vital peut être mis en jeu :

- lorsque la fuite du poumon vers la plèvre est importante, le **pneumothorax** devient **compressif**, c'est le « tension pneumothorax » des anglo-saxons (figure 11). La pression intrapleurale est très positive (supérieure à la pression atmosphérique) et refoule le médiastin du côté opposé.
- ou lorsqu'il existe une insuffisance respiratoire préexistante

I.2. PNO de survenue spontanée :

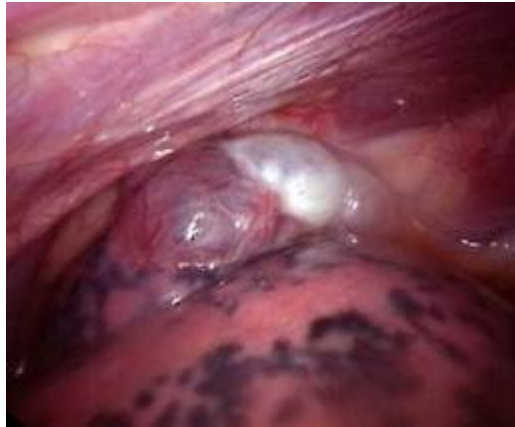PNO spontané primaire = PSP

- survient sur un poumon en apparence sain
- lié à une anomalie microscopique de la plèvre viscérale la rendant « poreuse »

PNO spontané secondaire = PSS

- survient sur un poumon pathologique avec rupture dans la cavité pleurale :
 - d'une bulle (emphysème)
 - de lésions kystiques ou nécrosantes du parenchyme (*mucoviscidose, fibroses pulmonaires, tuberculose, ...*)

Figure 2 : bulle d'emphysème de l'apex pulmonaire



I.3. PNO traumatique

Consécutif à une effraction de la plèvre viscérale :

- par traumatisme direct ou indirect
- iatrogène (ponction trans-thoracique, ponction pleurale, voie veineuse centrale, etc ...).

Traumatismes fermés du thorax :

- Plaie de la plèvre viscérale par une côte fracturée (figure 3)
- Blast pulmonaire (figure 4).

Figure 3 : principal mécanisme des pneumothorax traumatiques à thorax fermé (la côte fracturée rentre brièvement en dedans et blesse successivement la plèvre pariétale, la plèvre viscérale et le parenchyme pulmonaire). L'air visible dans les parties molles axillaires témoigne de cette effraction.

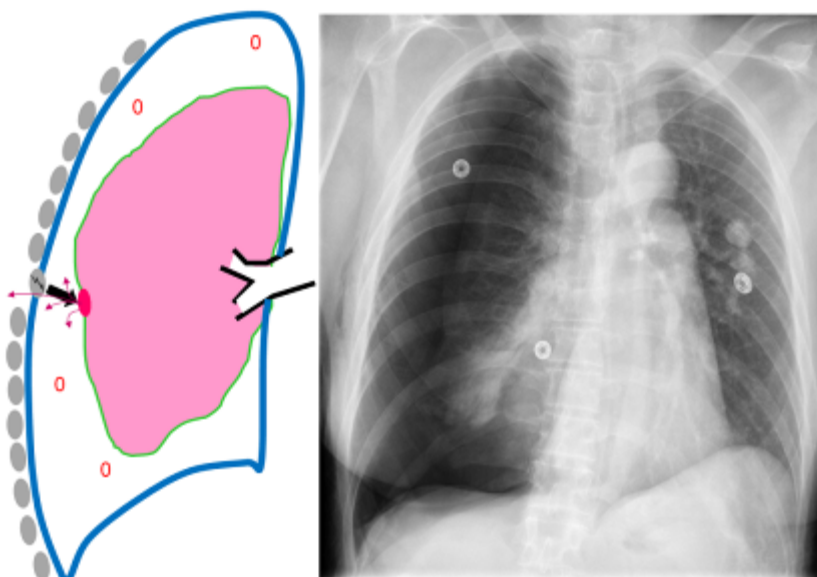
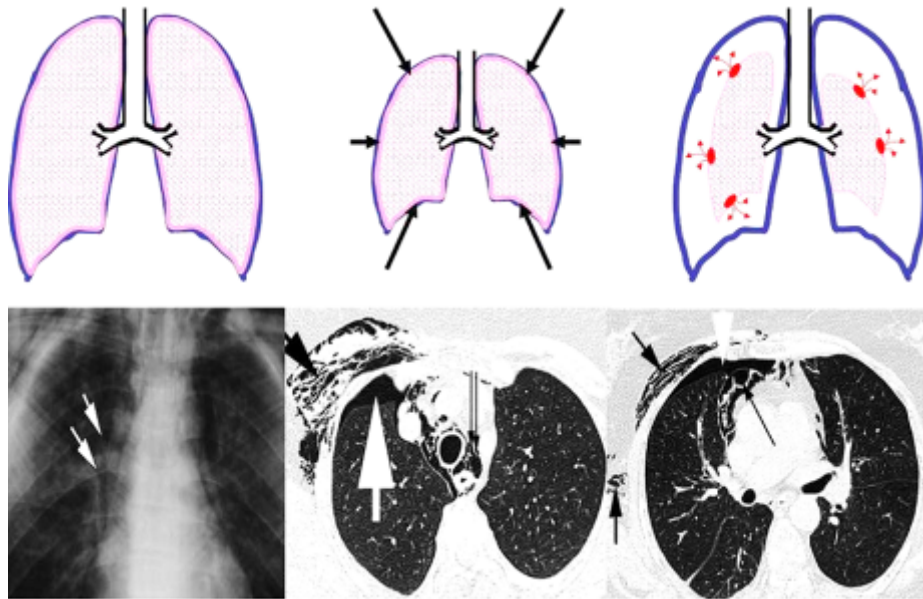
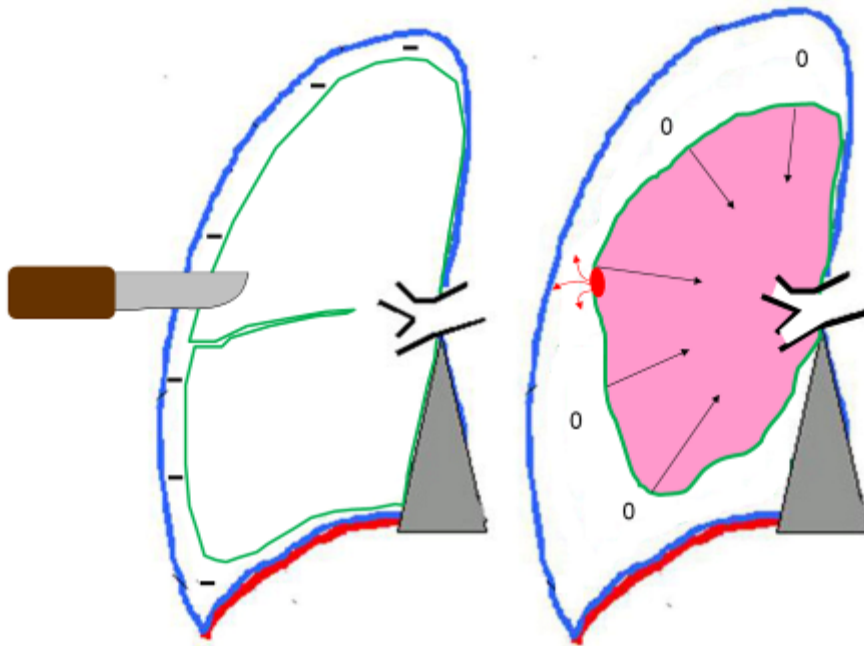


Figure 4 : ruptures alvéolaires multiples par hyperpression intra thoracique. Bas gauche : emphysème sous cutané et pneumomédiastin (flèches) / Milieu : emphysème sous cutané (flèches noires), pneumomédiastin (flèches noires fines) et pneumothorax (flèche blanche) / Bas droite : emphysème sous cutané (flèches noires), pneumopéricarde (flèches noires fines) et pneumothorax (flèche blanche)



Traumatismes ouverts du thorax

Figure 5 : plaie pénétrante de la plèvre viscérale par arme blanche ou par balle



II EPIDEMIOLOGIE DESCRIPTIVE

II.1 Qui fait un PNO spontané primaire ?

Essentiellement l'adulte de moins de 35 ans, le plus souvent de sexe masculin,

Avec un morphotype particulier :

- longiligne et de grande taille,
- Fumeur 3 fois sur 4.
- le lien de causalité avec le tabagisme est démontré et justifie sa prévention primaire.

II.2 Qui fait un PNO spontané secondaire ?

Essentiellement les patients atteints de BPCO

Plus rarement les patients atteints d'asthme, de pneumopathies interstitielles ou de mucoviscidose.

II.3 Quels sont les facteurs favorisant les PNO ?

- Tabagisme actif
- Efforts physiques et efforts à glotte fermée = **NON !** contrairement à une croyance communément répandue
- Vols aériens ou plongée subaquatique = **NON**, ne créent pas de novo des PNO mais majorent un pneumothorax pré-existant

III ELEMENTS DU DIAGNOSTIC

III.1 Diagnostic positif

Le diagnostic du pneumothorax repose sur :

- les signes cliniques,
- la radiographie du thorax de face en inspiration (ne pas faire de cliché en expiration forcée !!!)

Tableau 1 : signes cliniques et signes de gravité d'un PNO

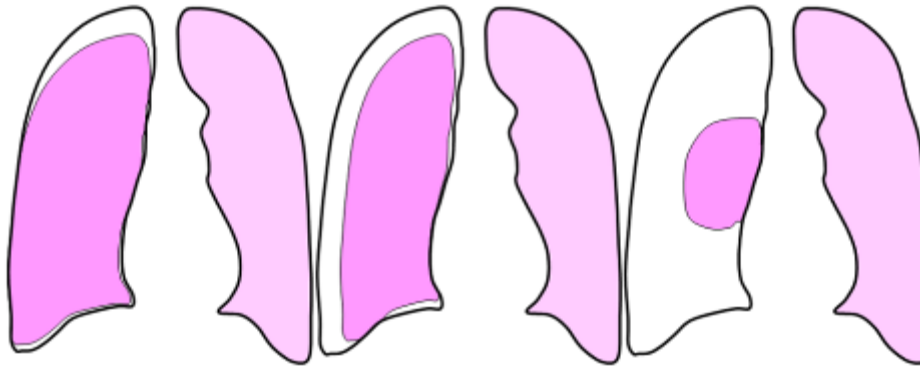
Signes fonctionnels	Signes physiques	Signes de gravité
<ul style="list-style-type: none">▪ Douleur thoracique<ul style="list-style-type: none">- brutale, homolatérale, latéro-thoracique ou postérieure- rythmée par la respiration (↗ à la toux et à l'inspiration profonde)- s'estompe souvent rapidement▪ Dyspnée d'intensité variable, inconstante▪ Toux sèche irritative▪ Parfois il n'y a aucun symptôme	<ul style="list-style-type: none">▪ Hémithorax normal ou distendu et moins mobile (rare)▪ Diminution ou abolition du murmure vésiculaire▪ Abolition de vibrations vocales▪ Tympanisme à la percussion▪ Orientation étiologique (traumatisme)	<ul style="list-style-type: none">▪ Hypotension : PAS \leq 90 mmHg▪ Bradycardie▪ Désaturation▪ Déplacement médiastinal (pointe du cœur) controlatéral au PNO

La radiographie

- la radiographie en **expiration** ne doit plus être réalisée¹
- la radiographie standard apprécie la taille du PNO (figure 6)

¹ En cas de doute radiologique, il faut recourir au scanner thoracique sans injection

Figure 6: pneumothorax droit (de gauche à droite : petit décollement apical, décollement sur toute la hauteur de la ligne axillaire, PNO complet avec un poumon tassé sur le hile)



Le scanner thoracique

- non systématique : à réserver aux formes traumatiques, secondaires, ou en cas de doute diagnostique ou à la recherche d'une pathologie sous-jacente

L'échographie pleurale permet aussi le diagnostic immédiat d'un PNO au lit même du patient.

Figure 7 : pneumothorax droit et pneumothorax gauche complets

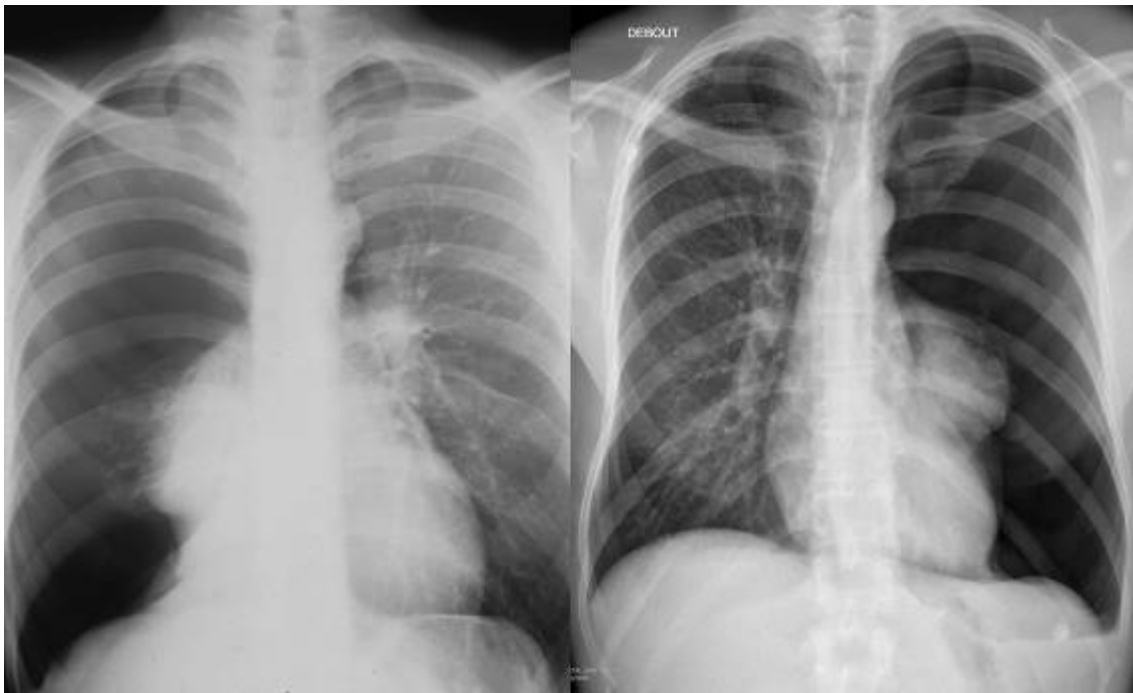

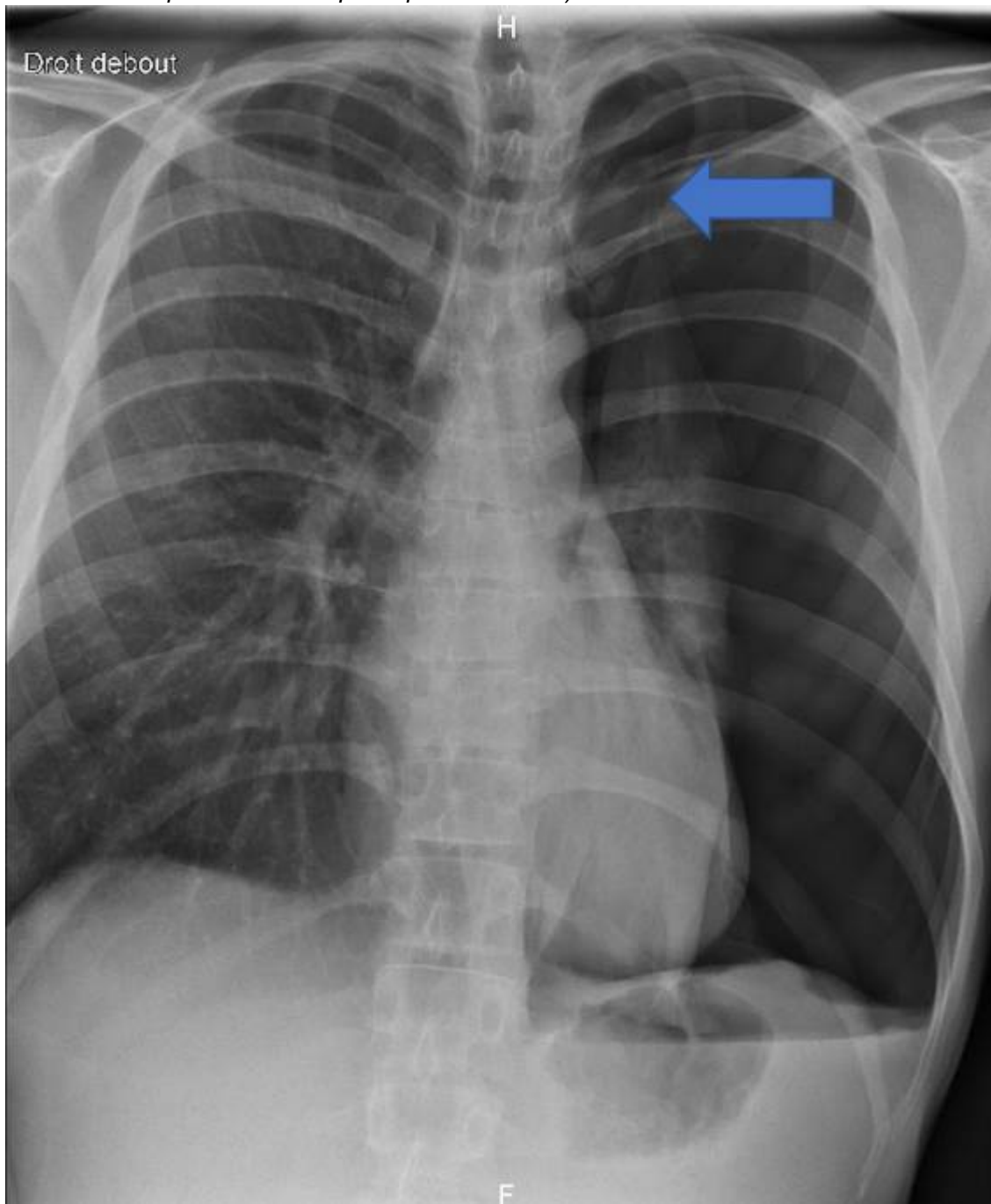
Figure 8 : pneumothorax droit incomplet

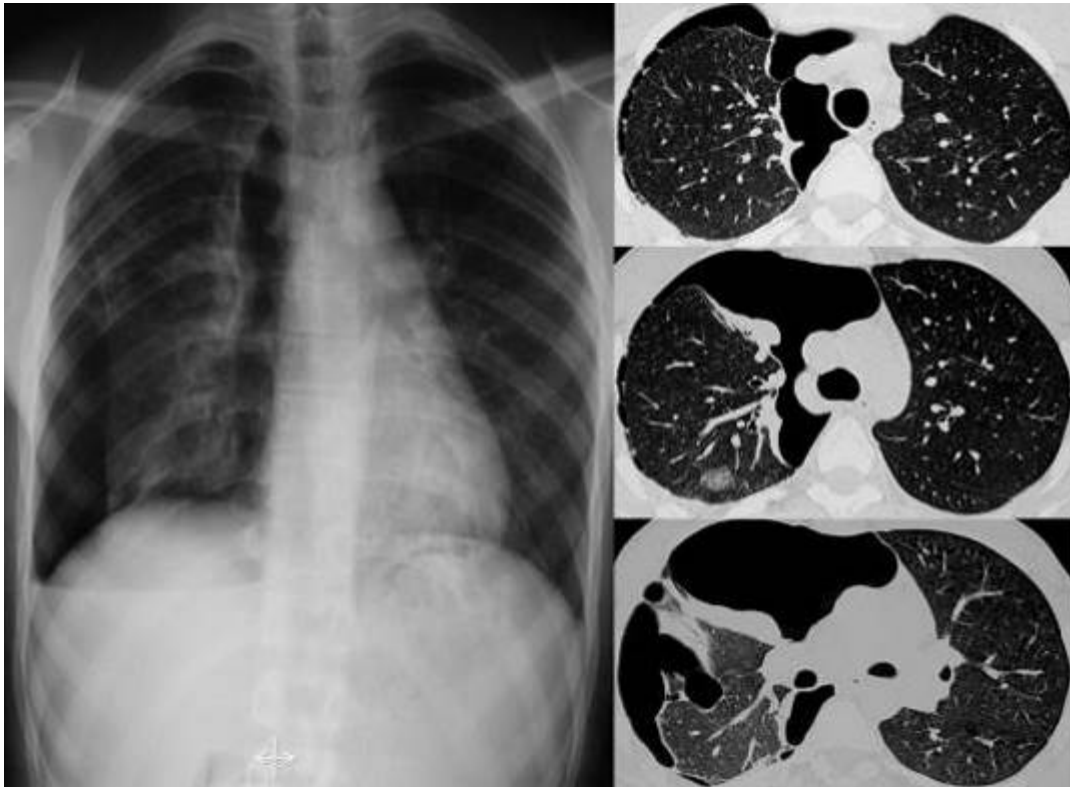

Figure 9 : pneumothorax gauche partiel

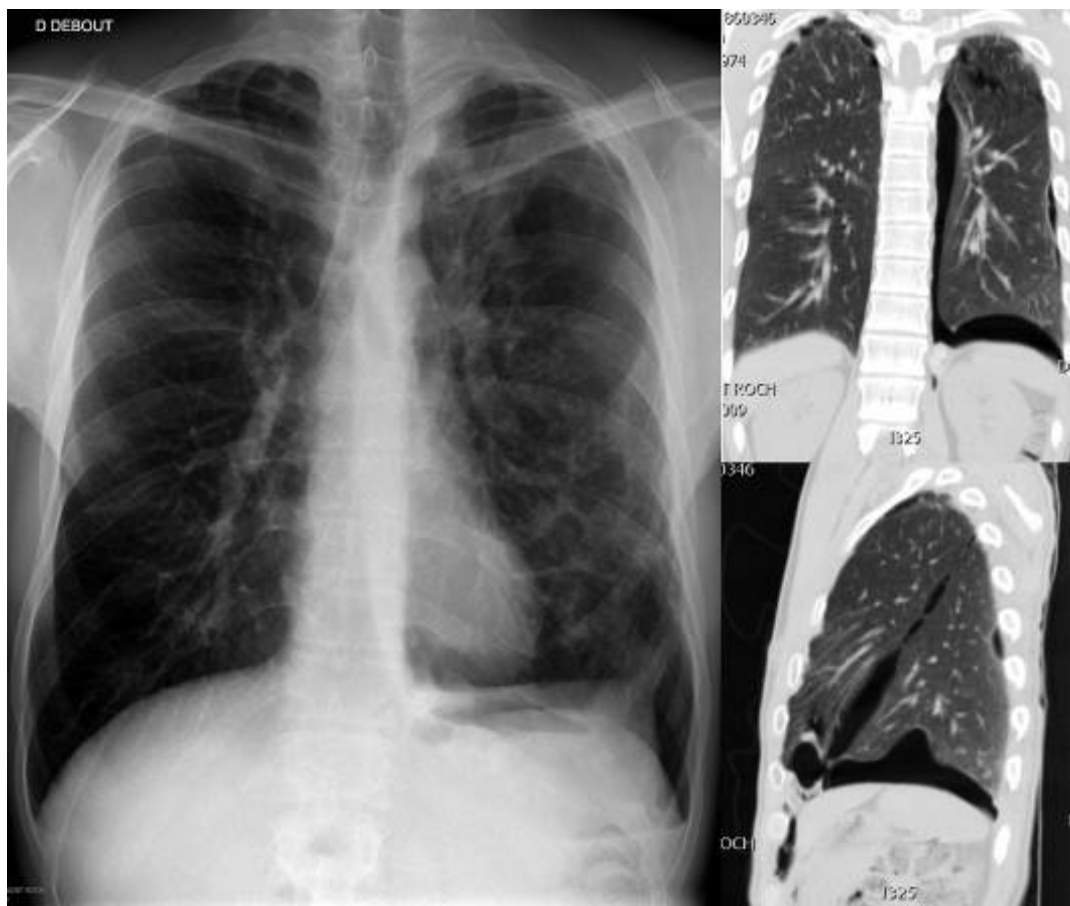

Figure 10: PNO avec bride (flèche bleue), présence d'un niveau hydro-aérique, *habituel après quelques heures (lié au défaut de réabsorption du liquide pleural physiologique, ou à un hémopneumothorax par rupture de bride)*



III.2 Diagnostic de gravité

PNO grave : en cas de dyspnée sévère et/ou collapsus tensionnel, quelle que soit l'importance du décollement pleural

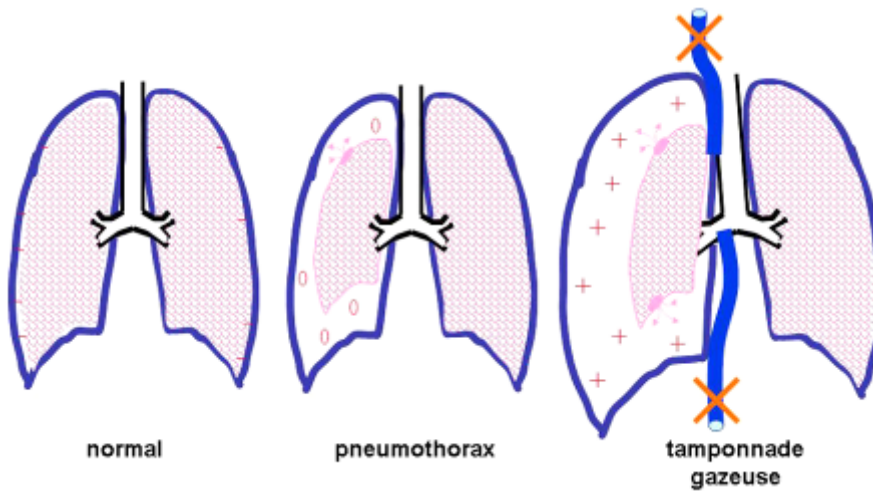
Correspond :

- à un PNO compressif avec fistule bronchopleurale réalisant une valve unidirectionnelle laissant passer l'air dans la plèvre à l'inspiration mais empêchant sa sortie à l'expiration (figure 11 & 12),
- ou à un PNO survenant chez un patient dont la réserve ventilatoire est réduite en raison de la pathologie respiratoire préexistante.

Figure 11 : déviation du médiastin (pneumothorax compressif)

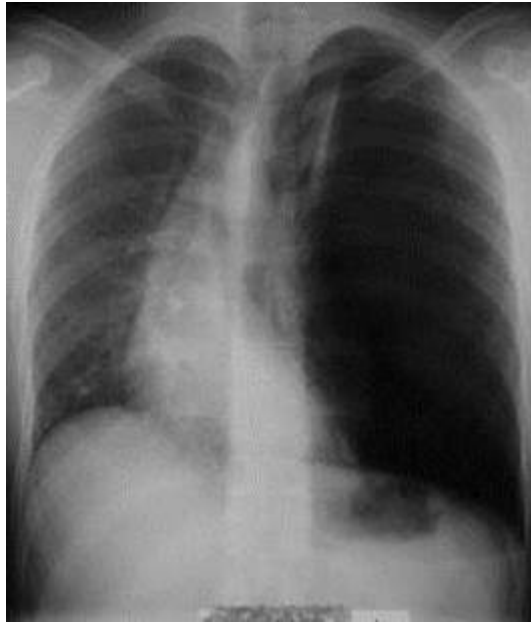

Figure 11: en cas de pression pleurale positive, il y a gêne au retour veineux (“ tamponnade gazeuse ”) avec chute tensionnelle et signes d’insuffisance ventriculaire droite, notamment turgescence des veines jugulaires.



III.3 Formes évolutives, formes atypiques ou formes compliquées

III.3.1 Pneumothorax récidivant

À moyen et long terme :

- un peu moins de 30% des PSP et plus de 50 % des PSS récidivent après un 1^{er} épisode,
- la récurrence est le plus souvent homolatérale, parfois controlatérale

III.3.2 Pneumothorax associé à un pneumomédiastin

Quand le pneumothorax se développe en plèvre partiellement cloisonnée, canalisant l'épanchement en direction du hile pulmonaire puis vers le médiastin ou secondaire à une brèche pleurale située au niveau du hile pulmonaire, caractérisé par un emphysème sous-cutané de la région cervicale.

III.3.4 Pneumothorax sous ventilation mécanique

Patient en réanimation, sous ventilation mécanique :

- y penser devant
 - devant toute augmentation brutale des pressions d'insufflation du respirateur
 - devant tout collapsus tensionnel brutal (pneumothorax compressif).
 - si une plaie de la plèvre viscérale a pu être produite (tentative de mise en place d'une voie veineuse sous clavière)

III.4 Diagnostic différentiel

III.4.1 Situation aisée

C'est le tableau d'une douleur thoracique « pleurale » chez un sujet sain (cf item 230)

III.4.2 Situations plus difficiles

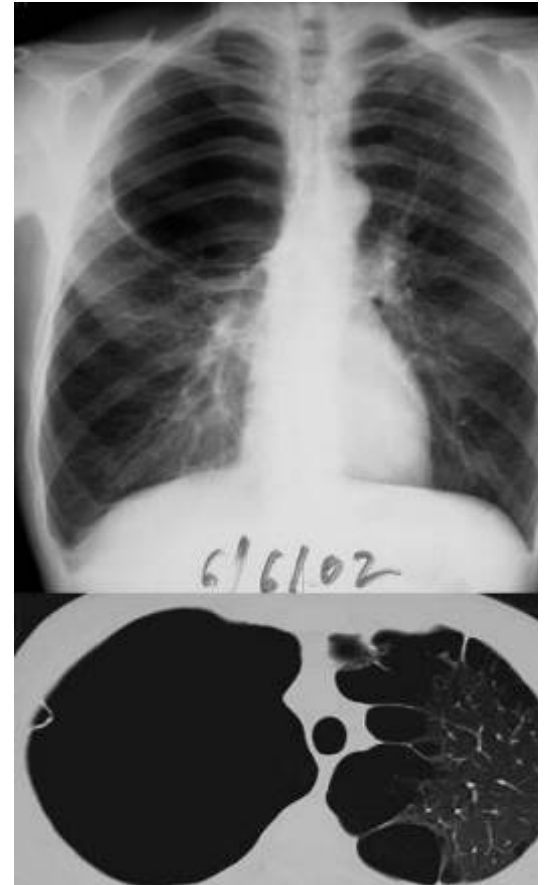Dyspnée aigue sans syndrome pleural typique (cf item 203)

Décompensation aigue d'une pathologie respiratoire chronique (BPCO notamment)

Bulles géantes d'emphysème chez un patient BPCO sévère (figure 13),

- dans certains cas les bulles peuvent être prises à tort pour un PNO,
- intérêt du signe du raccordement sur la radiographie thoracique et de la tomodensitométrie thoracique.

Figure 13 : bulle géante de l'apex droit



IV TRAITEMENT DES PNEUMOTHORAX

IV.1 Principes du traitement

On évacue l'épanchement gazeux de la cavité pleurale des PNO de grande abondance (figure 14) ou mal tolérés.

Jusqu'à un passé récent, l'évacuation faisait appel à des gros drains qui étaient mis en aspiration chez des patients hospitalisés.

Depuis plusieurs années une approche moins invasive est développée : l'évacuation fait appel à l'insertion de drains de petits calibres mis en drainage libre ou sur valve unidirectionnelle et une prise en charge ambulatoire se développe de plus en plus.

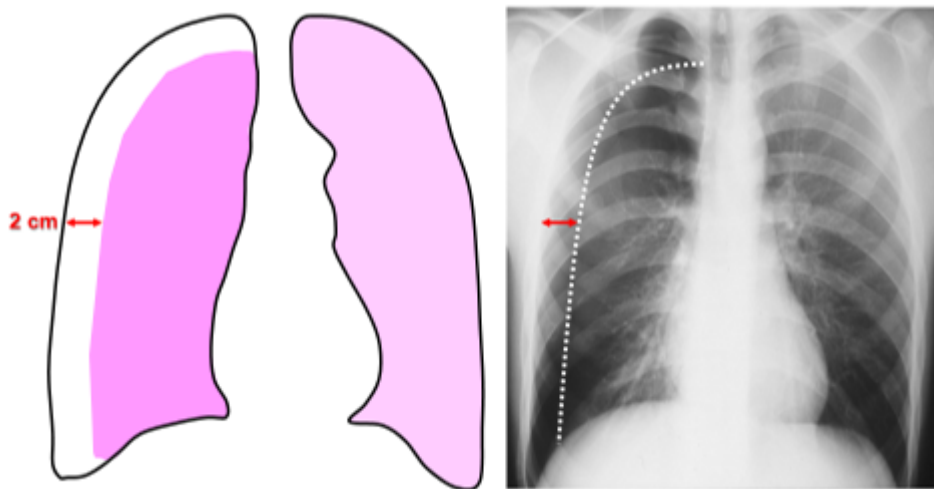


Figure 14 : PNO de grande abondance

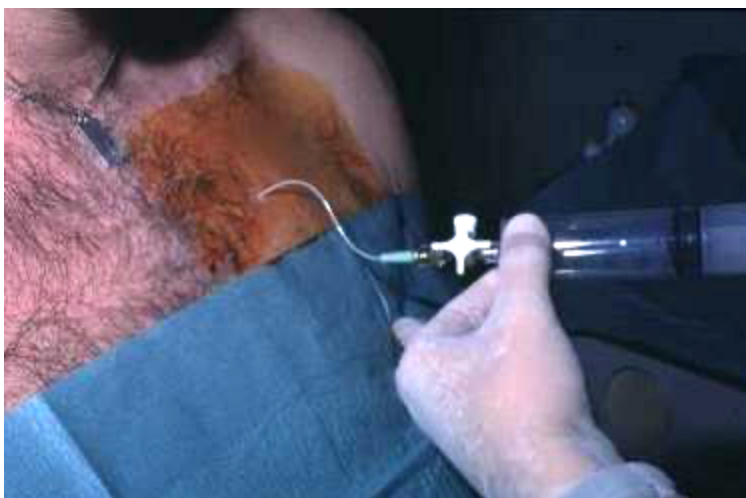
Un PNO de « grande abondance » est défini arbitrairement par un décollement sur toute la hauteur de la ligne axillaire, d'une largeur ≥ 2 cm. Cette largeur est mesurée au niveau du hile.

En mesurant cette largeur de décollement (2 cm) au niveau du hile, le poumon est suffisamment décollé pour qu'on puisse introduire un cathéter d'exsufflation ou un drain pleural, sans risque d'embrocher le poumon.

IV.2 Évacuation de l'épanchement gazeux

IV.1.2 Exsufflation manuelle

Figure 15 : exsufflation pleurale



Petit cathéter introduit sur la voie thoracique antérieure (cf figure 16)

- manuelle (en aspirant à la seringue de 50 ml),
- cathéter retiré au terme de l'exsufflation, résultat jugé sur contrôle radiologique,

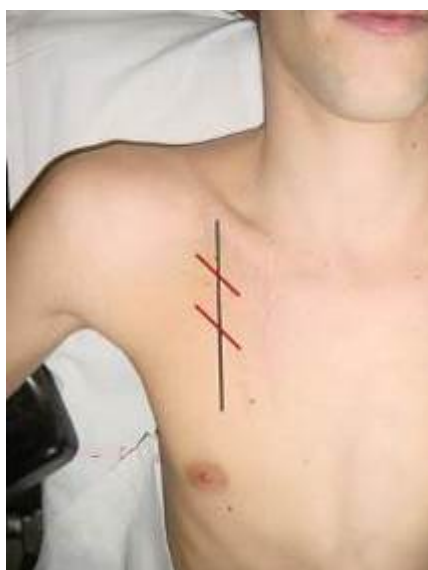Méthode bien tolérée, durée d'hospitalisation brève (réalisable en ambulatoire)

Proposée comme seul et unique traitement dans les PNO spontanés

Taux de succès de l'ordre de 50 %, indépendant de la taille du PNO,

N'empêche pas la mise en place d'un drain pleural de petit calibre en 2^{nde} intention en cas d'échec.

Figure 16 : voie thoracique antérieure pour l'exsufflation ou le drainage pleural ; juste en dehors de la ligne médio-claviculaire (en noir), dans le 2^{ème} ou 3^{ème} espace intercostal (EIC) chez un patient en position semi-assise ou en décubitus dorsal (en rouge)



IV.1.3 Drainage pleural

On privilégie les drains de petits calibres ($\leq 14\text{Fr}$) car moins douloureux et aussi efficace que les gros drains.

- voie d'abord antérieure (figure 16) ou axillaire (figure 17),

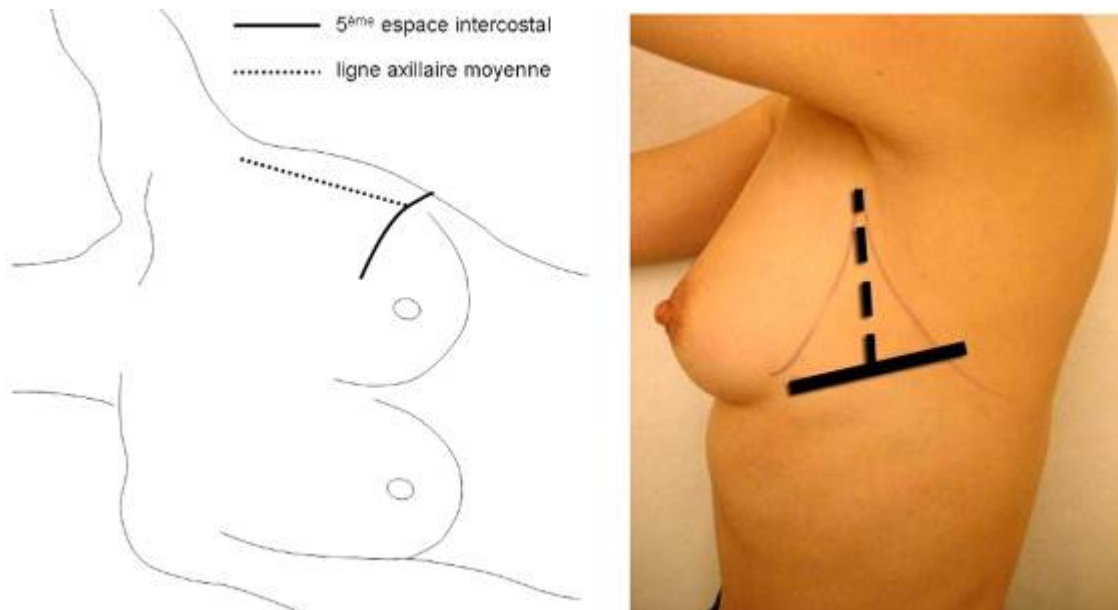
L'évacuation de l'air se fait passivement

- soit par le drain relié à une valve unidirectionnelle (valve anti-retour)
- soit par le drain mis en écoulement libre vers un bocal (cartable) muni d'un dispositif anti-retour.

Si la réexpansion n'est pas obtenue, le drain est mis dans un second temps en aspiration douce (-5 à -20 cm H_2O)

Le retrait du drain s'effectue après réexpansion complète du poumon, en l'absence de fuite persistante

Figure 17 : voie thoracique axillaire pour l'exsufflation ou le drainage pleural au niveau des 4^{ème} ou 5^{ème} EIC sur la ligne axillaire moyenne. La ligne horizontale passant par le mamelon chez l'homme délimite le 5^{ème} ou le 6^{ème} EIC sur la ligne axillaire moyenne). On appelle cette voie le « triangle de sécurité ».



IV.3 Le choix du traitement

Elle dépend de la réponse à trois questions, dans l'ordre :

1. Le PNO est-il bien toléré ?
 - Dyspnée ?
 - \downarrow SpO_2 ?
2. Le PNO est-il de « grande abondance » (voir figure 14) ?

3. *Quelle est la cause/terrain du PNO ?*
- *PNO spontané primaire (cf.supra) = PSP?*
 - *PNO spontané secondaire = PSS?*
 - *PNO traumatique*

Conduite à tenir si PNO mal toléré ou de grande abondance

- *PSP*
 - *Exsufflation manuelle ou mise en place d'un drain de petit calibre*
- *PSS*
 - *mise en place d'un drain de petit calibre*
- *PNO traumatique*
 - *mise en place d'un drain*

Conduite à tenir si PNO bien toléré et de faible abondance

- *PSP*
 - *surveillance*
- *PSS*
 - *drain, sauf si tout petit décollement*
- *PNO traumatique*
 - *surveillance ou drain si le patient est sous ventilation assistée*

IV.4 Prévention des récurrences

La symphyse du feuillet pariétal et viscéral de la plèvre (pleurodèse) permet la prévention des récurrences.

Elle est réalisée sous thoracoscopie et obtenue par différentes techniques (abrasion mécanique ou instillation de produit irritant. Ex : talc).

IV.4 Quand envisage-t-on la prévention des récurrences ?

IV.4.1 quand propose-t-on une pleurodèse ?

Récidive de PNO ou

PNO persistant après 3-5 jours de drainage malgré aspiration douce

IV.4.2 Quels conseils donner aux patients ?

Le sevrage tabagique

- *le tabac est clairement identifié comme facteur de risque de survenue d'un PNO spontané ainsi que de sa récurrence => sevrage du tabagisme systématiquement recommandé.*

Repos ou limitation des activités physiques

- *Non, il n'y a pas de preuve pour limiter l'activité physique des patients dans les suites d'un PNO*

Que recommander pour les voyages en avion ?

- *L'altitude ne favorise pas les PNO. En revanche, l'hypobarie d'altitude expose à une majoration de la taille d'un PNO préexistant dans une proportion qui va environ de 20 % entre 3000 (914 m) et 5 000 pieds (1524 m), à 30 % à 8 000 pieds d'altitude cabine (2 438 mètres). Pour les vols en avion pressurisé, un délai théorique de 2 semaines est recommandé après un PNO sans toutefois de preuve formelle sur ce délai.*

Que recommander pour la plongée ?

- *La Fédération Française d'Etudes et de Sports Sous-marins et la Marine Nationale Française ont adopté une attitude claire : les plongeurs aux antécédents de PNO spontanés, même traités chirurgicalement, sont définitivement contre-indiqués à la plongée en bouteille (plongée masque + tuba autorisée).*