



Item 201 HÉMOPTYSIE

Objectifs d'enseignements tels que définis dans le programme de l'ECN :

- **Devant une hémoptysie, argumenter les principales hypothèses diagnostiques et justifier les examens complémentaires pertinents**

Objectifs pédagogiques terminaux définis par le Collège des Enseignants de Pneumologie (version 2010)

1. Connaître les principaux mécanismes physiopathologiques des hémoptysies (origine anatomique, réseau vasculaire...)
2. Savoir argumenter le diagnostic différentiel d'une hémoptysie
3. Connaître les éléments qui font la gravité d'une hémoptysie
4. Connaître les éléments du diagnostic étiologique d'une hémoptysie de moyenne ou grande abondance
5. Connaître les modalités de prise en charge d'une hémoptysie et leur hiérarchisation en fonction de sa gravité

Points Clés

1. L'hémoptysie est à distinguer de l'hématémèse et de l'épistaxis, sur la base de la clinique. La notion de sang rejeté au cours d'un effort de toux est le point crucial à rechercher.
2. C'est un symptôme à ne pas négliger car une hémoptysie de faible abondance peut récidiver sous forme massive. Une hémoptysie doit toujours être considérée comme une urgence.
3. En cas d'hémoptysie grave, c'est l'asphyxie qui engage le pronostic vital et non le choc hémorragique.
4. La gravité est fonction du volume du saignement, du terrain sous-jacent (insuffisance respiratoire préexistante) et de la tolérance respiratoire.
5. La grande majorité des hémoptysies a pour origine une hypervascularisation ayant pour origine la circulation artérielle bronchique. Les bronchectasies, les cancers broncho-pulmonaires, la tuberculose, les aspergillomes sont les principales causes d'hémoptysies.
6. La prise en charge des hémoptysies graves est multidisciplinaire, impliquant des pneumologues, des réanimateurs, des radiologues et parfois des chirurgiens thoraciques.
7. Bilan de 1^{ère} intention face à une hémoptysie = rx de thorax et surtout angioscanner thoracique
8. Principes thérapeutiques : Eviter l'asphyxie et tarir le saignement. L'embolisation des artères bronchiques occupe une place centrale dans la prise en charge des hémoptysies graves.

I. INTRODUCTION

L'hémoptysie, symptôme fréquemment rencontré en pratique pneumologique, correspond à un saignement, extériorisé ou non, des voies respiratoires sous glottiques. Il traduit l'existence d'une anomalie pouvant siéger à tous les étages de l'appareil respiratoire.

La quantité de sang émise peut aller du simple crachat strié de sang jusqu'à l'hémoptysie massive conduisant au décès du patient.

Même en cas d'hémoptysie de faible abondance, ce symptôme doit toujours être considéré comme une urgence, car une hémoptysie minimale peut récidiver sous forme massive.

Quelle que soit son abondance, l'hémoptysie doit donc conduire à une démarche diagnostique à la recherche de l'étiologie.

En cas d'hémoptysie menaçante, la démarche diagnostique est menée en parallèle avec la prise en charge thérapeutique.

Malgré la fréquence des hémoptysies, il persiste beaucoup de zones d'ombres dans les modalités de prise en charge diagnostique et thérapeutique, qui est largement fondée sur des bases empiriques et des organisations locales.

II. LES TROIS QUESTIONS ESSENTIELLES

II.1 S'agit-il bien d'une hémoptysie ?

Le plus souvent le sang rouge vif est extériorisé par la bouche au cours d'efforts de toux. Prodromes ou signes d'accompagnement évocateurs: chaleur rétrosternale, angoisse, chatouillement laryngé ou goût métallique dans la bouche.

Le diagnostic positif est

- aisé si l'on assiste à l'épisode ou en cas de forme massive.
- parfois plus difficile, les deux diagnostics qui peuvent alors se discuter sont:
 - une hématurie
 - valeur des antécédents digestifs, de la notion d'une émission au cours d'un effort de vomissement, de débris alimentaires associés.
 - en sachant que le sang trouvé dans l'estomac peut parfois correspondre à une hémoptysie déglutie
 - un saignement d'origine ORL (épistaxis postérieure ou saignement pharyngolaryngé)

En cas de doute diagnostique

- on recherche la notion d'un effort de toux conduisant à l'expectoration de sang
- l'endoscopie tranchera en montrant l'origine exacte du saignement

II.2 Quelle est la gravité de l'hémoptysie ?

La gravité de l'hémoptysie

- est liée à
 - l'abondance du saignement (200 ml chez un sujet sain)
 - au terrain sous-jacent (un saignement modéré sera grave chez un insuffisant respiratoire)
 - sa persistance (le fait que le saignement n'a pas tendance à se tarir, notamment sous traitement vasoconstricteur (figure 2), est un critère de gravité)
- conditionne le pronostic et oriente les choix thérapeutiques

L'appréciation de l'abondance de l'hémoptysie est un élément essentiel à préciser.

- à l'hôpital on l'apprécie en recueillant les expectorations dans des récipients gradués (figure 1).
- en dehors de l'hôpital on tente d'estimer le volume du saignement en interrogeant le patient ou l'entourage en prenant des exemples simples de contenants (figure 2).

Figure 1: surveillance du saignement par recueil de toutes les expectorations par tranches de 3 heures

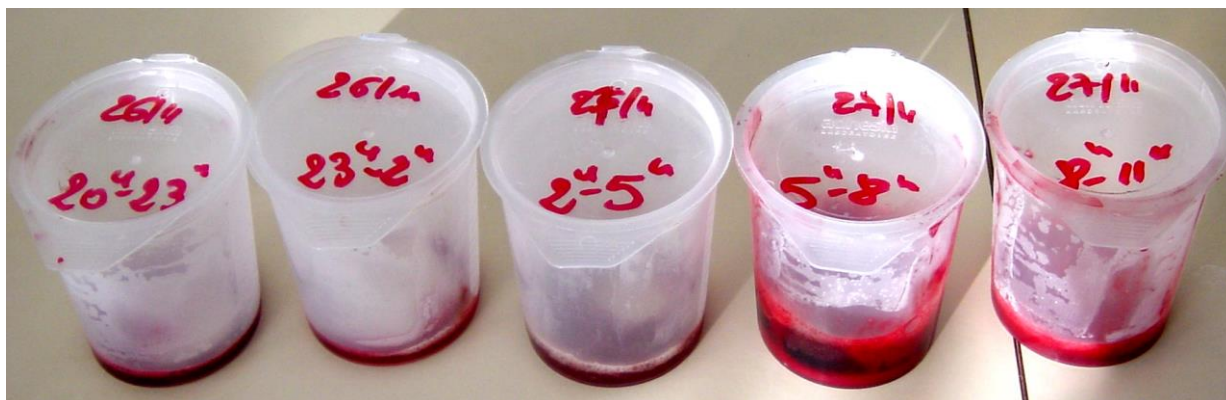
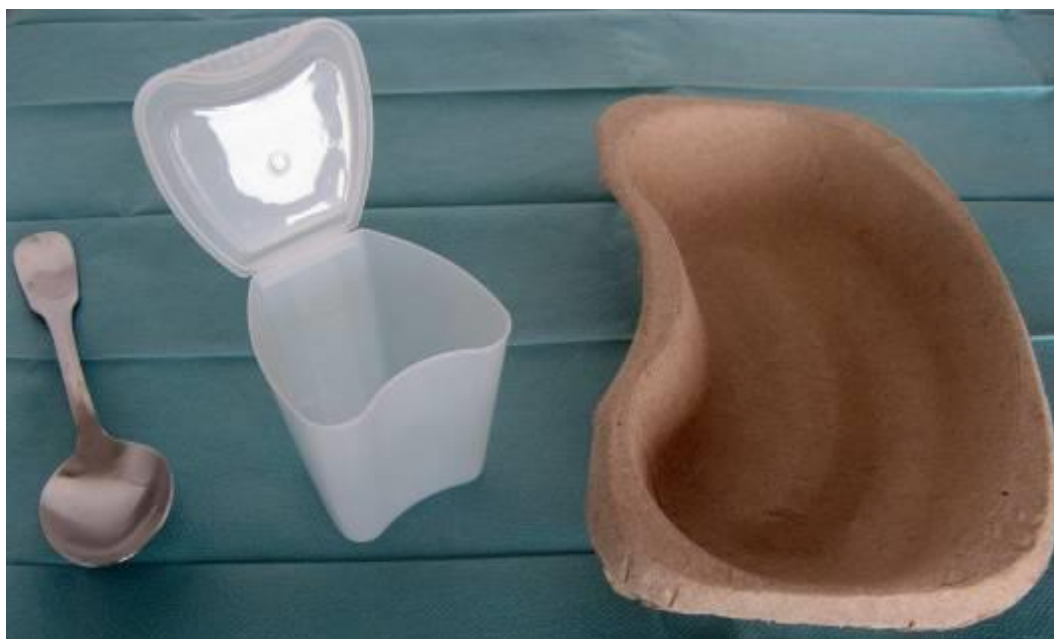

Figure 2: exemples simples de contenants permettant d'estimer le volume d'une hémoptysie (une cuillère à soupe pleine au $\frac{3}{4}$ représente environ 10 ml; un verre ou un crachoir plein au $\frac{3}{4}$ représente environ 100 ml ; un haricot (ou un bol) plein au $\frac{3}{4}$ représente environ 500 ml)



Gravité immédiate d'une hémoptysie :

- Elle ne vient pas du risque de spoliation sanguine mais du retentissement sur l'hématose et du risque asphyxique (le volume des voies aériennes de conduction étant approximativement de 200 ml).
- Toute hémoptysie même minime doit être considérée comme une urgence. Il n'est pas rare en effet qu'après un épisode minime, l'hémoptysie récidive sous une forme beaucoup plus sévère.

II.3 Mécanismes et causes des hémoptysies

II.3.1 Origine du saignement

- le plus souvent de la **circulation systémique** bronchique par le biais du développement d'une hypervascularisation artérielle systémique (HVS)¹ dans le cadre d'une pathologie respiratoire sous-jacente
- beaucoup plus rarement de la circulation pulmonaire (artérielle ou veineuse)

II.3.2 Principales étiologies des hémoptysies

Les causes d'hémoptysie sont nombreuses (tableau 1) mais sont dominées par

- les cancers broncho-pulmonaires
- les dilatations bronchiques (bronchectasies)
- la tuberculose active ou séquellaire
- l'aspergillome (prolifération mycélienne à *A. fumigatus* au sein d'une cavité pulmonaire séquellaire)

Tableau 1 : Principales étiologies des hémoptysies (les plus fréquentes sont marquées d'une *)

Tumeurs bronchopulmonaires*

Dilatations des bronches (bronchectasies) localisées ou diffuses*

Tuberculose*

- évolutive : érosion vasculaire par une caverne
- séquelles : dilatations des bronches secondaires, aspergillome sur une caverne détergée

Hémoptysie idiopathique^o (ou cryptogénique)*

Infections pulmonaires (en dehors de la tuberculose)

- infections aspergillaires (aspergillomes*, aspergillose invasive ou semi-invasive)
- Pneumopathies infectieuses nécrosantes

Causes vasculaires (en dehors du cas de l'hémorragie alvéolaire)

- embolie pulmonaire
- hypertension pulmonaire
- anévrismes et malformations artério-veineuses (isolées ou dans cadre d'une maladie de Rendu-Osler)

Hémorragies alvéolaires

- insuffisance cardiaque gauche et rétrécissement mitral
- médicaments ou toxiques (pénicillamine, isocyanates, crack, anticoagulants)
- vascularites & collagénoses (lupus)
- syndrome de Goodpasture

^o La forme idiopathique (encore appelée hémoptysie cryptogénique) n'est retenue que lorsque des examens de référence (scanner thoracique et endoscopie bronchique) ne permettent pas d'identifier l'étiologie de l'hémoptysie. Cette forme représente 10 à 25% des cas selon les séries).

¹ Il existe au niveau du poumon une circulation pulmonaire fonctionnelle à basse pression (petite circulation) et une circulation nourricière bronchique (grande circulation) à haute pression. Cette circulation nourricière se distribue à la trachée et aux bronches ainsi qu'à l'œsophage, la plèvre viscérale diaphragmatique et médiastinale, les parois des artères et veines pulmonaires, la paroi aortique. Il existe de nombreuses anastomoses entre les 2 systèmes : anastomoses artérielles au niveau des bronches de 1.5 à 3.5 mm de diamètre, au niveau précapillaire et aussi anastomoses veineuses (capillaires veineux bronchiques- veines pulmonaires). Le lit capillaire bronchique proximal se draine vers le système azygos et la veine cave supérieure alors que le lit capillaire pleural et bronchique distal (70% du débit) se draine vers le versant veineux de la circulation pulmonaire contribuant ainsi au shunt artério-veineux pulmonaire physiologique.

Le principal mécanisme de développement de l'HVS est la survenue d'une destruction du lit capillaire quelle qu'en soit l'origine (granulome, fibrose, cicatrice d'une lésion pulmonaire). C'est ce qu'on observe en cas de tuberculose, de cancer, de processus fibrosant. Il existe aussi potentiellement un rôle surajouté de l'hyperhémie liée à l'infection (ex: bronchectasies, abcès). Le développement de l'HVS peut aussi être secondaire à un défaut d'apport de la circulation pulmonaire. Ce cas de figure est observé en cas d'hypertension artérielle pulmonaire post-embolique, de sténose inflammatoire de l'artère pulmonaire (maladie de Takayasu), ou dans certaines cardiopathies congénitales. Dans les 2 mécanismes, l'HVS trouve son origine dans l'ouverture des anastomoses entre les 2 circulations.

La circulation bronchique est la circulation systémique à partir de laquelle se développe l'HVS mais cette dernière peut aussi trouver son origine dans le système des artères systémiques non bronchiques (artères mammaires internes, intercostales, sous clavières, tronc thyro-bicervico-scapulaire ...). Le pré-requis pour l'implication de ce système est l'existence de zones de symphyse pleurale à travers lesquelles cette circulation peut atteindre le poumon.

III. STRATÉGIE DIAGNOSTIQUE DEVANT UNE HÉMOPTYSIE

III.1 Objectifs

Confirmer la réalité de l'hémoptyisie dans les cas où le diagnostic n'est pas évident

Apprécier la gravité de l'hémoptyisie

Aboutir au diagnostic étiologique

Préciser le site ou au moins le côté du saignement.

- objectif fondamental puisqu'il va, dans les formes graves, permettre de guider la thérapeutique (embolisation artérielle bronchique, chirurgie, voire manœuvres endobronchiques d'hémostase).

III.2 Place de l'interrogatoire et de l'examen clinique

L'interrogatoire précise

- les antécédents respiratoires (bronchectasies, tuberculose, cancer) et cardiaques
- l'histoire médicale récente : alitement, chirurgie, prise médicamenteuse ou exposition à des agents toxiques (anticoagulants, pénicillamine, crack) et l'aspect du sang (rouge foncé ou rouge vif).

L'examen clinique

- prise des constantes vitales (SpO₂, tension artérielle, pouls. On peut objectiver une fébricule imputable à l'hémoptyisie)
- recherche des signes de mauvaise tolérance respiratoire (et plus rarement hémodynamique)
- recherche une gêne latéralisée qui peut parfois orienter vers le côté qui saigne
- peut parfois orienter vers la cause de l'hémoptyisie :
 - hippocratisme digital (dilatations des bronches, cancer, cardiopathie congénitale)
 - signes cliniques associés au cancer
 - pathologie valvulaire cardiaque (rétrécissement mitral)
 - signes de vascularite systémique.

La BPCO n'est pas une cause d'hémoptyisie. La survenue d'une hémoptyisie chez un patient atteint de BPCO impose de rechercher une maladie sous-jacente, notamment un cancer bronchopulmonaire. La pratique systématique d'une endoscopie bronchique et d'une tomodensitométrie thoracique ainsi qu'une surveillance prolongée sont donc nécessaires.

III.3 Place de la radiographie de thorax

Recherche de signes permettant de localiser le siège (côté) du saignement

- signes directs : verre dépoli ou syndrome alvéolaire
- signes indirects: trouble de ventilation

Recherche la lésion responsable du saignement :cavité, tumeur

La mise en évidence d'une image anormale ne permet pas toujours d'affirmer avec certitude qu'elle correspond à l'origine du saignement.

III.4 Place de la tomodensitométrie thoracique (scanner) injectée avec temps artériel = examen clé

A un triple intérêt :

- beaucoup plus précise que la radiographie pour orienter sur la nature de la lésion qui saigne
- confirme les données de la radiographie sur la localisation du saignement
- établit une cartographie vasculaire très précise

- repère de façon précise la vascularisation artérielle bronchique et oriente ainsi l'embolisation des artères bronchiques

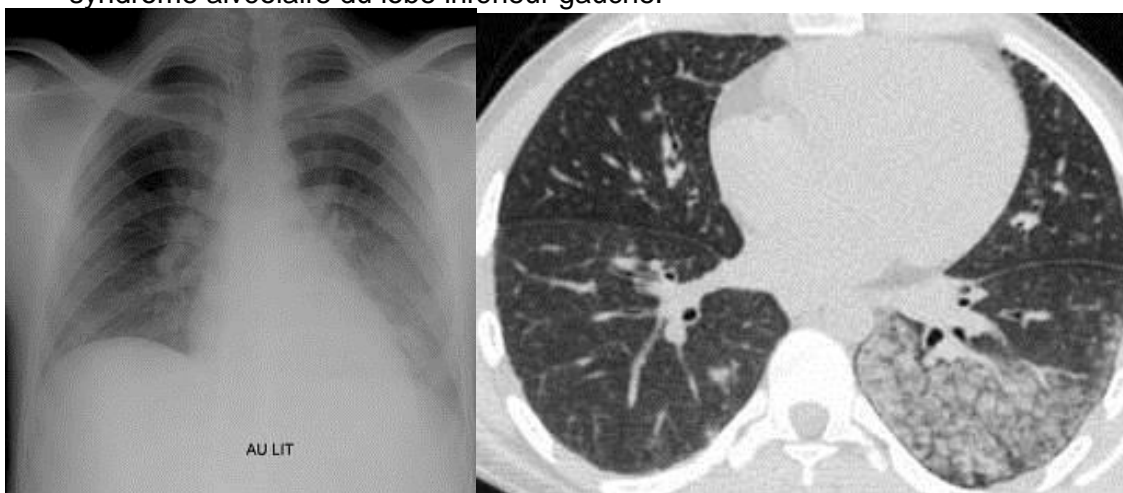
III.5 Place de l'endoscopie bronchique

Elle a clairement perdu de son intérêt avec le développement de scanners performants.

Elle peut dans certains cas

- confirmer le diagnostic d'hémoptysie (si doute sur hématurie notamment)
- localiser la topographie du saignement quand le scanner retrouve des lésions multiples
- identifier la cause du saignement quand il s'agit d'une tumeur bronchique proximale

Figure 3: hémoptysie de moyenne abondance, râles crépitants en base gauche, doute sur des infiltrats en arrière de la silhouette cardiaque sur la radiographie. Le scanner montre un syndrome alvéolaire du lobe inférieur gauche.



III.6 Place de l'artériographie bronchique

Ne se conçoit que dans la perspective d'un traitement de l'hémoptysie par embolisation. L'artériographie n'a pas de place dans la démarche purement diagnostique (cf infra).

III.7 Place des autres investigations dans la prise en charge des hémoptysies

Destinées à évaluer la gravité et à guider la prise en charge ;

Gaz du sang

- élément de sévérité (hypoxémie, hypercapnie) en cas d'hémoptysie grave
- ou élément du diagnostic en cas de suspicion d'EP (faible valeur diagnostique cependant).

Dosage de l'hémoglobine

Bilan de coagulation

- à la recherche d'un trouble de la coagulation (ou d'un surdosage en anticoagulant)
- qui en soi ne peut être l'unique cause d'une hémoptysie
- à visée pré-interventionnelle en cas de geste d'hémostase

Groupe sanguin, même si la survenue d'une hémoptysie ne conduit qu'exceptionnellement à indiquer une transfusion

Destinées au diagnostic étiologique de l'hémoptysie

Recherche de BK dans l'expectoration chaque fois que le diagnostic de tuberculose peut être évoqué (aspect radiologique/antécédents).

ECG :

élément du diagnostic en cas de suspicion d'OAP à forme hémorragique (recherche des signes de nécrose myocardique ou de troubles du rythme)

IV. PRINCIPES THÉRAPEUTIQUES

Selon la sévérité de l'hémoptysie, et l'organisation locale, plusieurs options peuvent être discutées : traitement médical, traitement topique (local), embolisation, traitement chirurgical. Ces stratégies thérapeutiques ne sont pas mutuellement exclusives. Elles sont souvent mises en œuvre en association, conjointement ou successivement.

IV.1 Traitement médical

Hospitalisation en milieu spécialisé

Oxygène

- souvent nécessaire en raison du retentissement potentiel de l'hémoptysie sur l'hématose
- en particulier lorsqu'il existe une pathologie respiratoire sous-jacente ou que le volume de l'hémoptysie est abondant.
- Guidée par l'oxymétrie trans-cutanée, avec pour objectif le maintien d'une $SpO_2 \geq 90\%$

Agents vasoconstricteurs par voie intraveineuse type terlipressine

- largement utilisés en respectant les contre-indications (en particulier l'athéromatose : risque d'infarctus du myocarde ou d'accident vasculaire cérébral).

Protection des voies aériennes (nécessaire uniquement en cas d'hémoptysie massive)

- mise en décubitus latéral du côté du saignement lorsque celui-ci est connu
- intubation avec ventilation mécanique, parfois nécessaire dans les formes les plus sévères
 - intubation idéalement par sonde à double lumière pour protéger le poumon qui ne saigne pas
 - à défaut intubation sélective du côté qui ne saigne pas ou mise en place d'une sonde à ballonnet dans la bronche souche du poumon qui saigne

Traitement étiologique

- débuté selon les cas (ex : antituberculeux).

IV.2 Radiologie interventionnelle : embolisation artérielle bronchique

La radiologie interventionnelle a révolutionné l'approche des hémoptysies menaçantes.

Décrite en 1977, l'embolisation s'est vite développée par la suite comme une méthode de choix du fait de son efficacité.

L'embolisation artérielle bronchique consiste à

- repérer la ou les artères bronchiques en cause dans le saignement
- à identifier leur caractère anormal éventuel (élargissement, hypervascularisation, shunt systémopulmonaire, flaque de produit de contraste témoignant d'un saignement actif)
- à injecter des particules ou des spirales pour obstruer le vaisseau qui saigne.

Elle requiert une expertise en radiologie vasculaire qui n'est pas disponible dans tous les centres.

IV.3 Traitement topique

L'instillation locale de sérum physiologique à 4 degré ou d'une solution adrénalinée, en cas d'hémoptysie non grave, reste d'indication anecdotique.

Une toilette bronchique peut éventuellement être réalisée mais la mobilisation du caillot en rapport avec le saignement est à proscrire.

IV.4 Traitement chirurgical

Traitement radical de la lésion responsable de l'hémoptysie, arrête le saignement et prévient la récurrence. Ne peut s'envisager que :

- si la zone pathologique est limitée et en tout cas unilatérale, autorisant une lobectomie ou plus rarement pneumonectomie
- si la fonction respiratoire le permet

Elle est associée à une mortalité importante si elle est réalisée « à chaud ». On ne l'envisage que :

- à froid, à distance de l'hémoptyisie
- ou à chaud en cas d'échec de l'embolisation

IV.5 Synthèse thérapeutique

L'hospitalisation en secteur de soins intensifs respiratoires, de surveillance continue, ou de réanimation est indispensable pour toute hémoptyisie grave.

Les hémoptyisies doivent être prises en charge dans des centres capables, dans le cadre de l'urgence, de mettre en œuvre sur un même lieu, à la fois les investigations à visée diagnostique (angioscanner) et la prise en charge thérapeutique (embolisation ± chirurgie).

Le traitement médical (O₂ + vasoconstricteurs) est institué en 1^{ère} intention dans les hémoptyisies graves pendant que sont menées les investigations à visée diagnostique.

L'embolisation est envisagée en cas d'hémoptyisie grave d'emblée ou après échec des vasoconstricteurs.

Si la lésion est accessible à une résection limitée, la chirurgie est proposée à distance de l'épisode ou, à défaut, en aigu, en cas d'échec de l'embolisation.

Figure 4 : hémoptyisie de moyenne abondance chez une femme de 29 ans, qui tousse et qui crache depuis près de 15 ans. Cliché de thorax (A) : doute sur un infiltrat paracardiaque gauche. Le scanner thoracique (B) montre des bronchectasies étendues de la lingula, mais aussi, en controlatéral, au niveau du lobe moyen. L'artériographie bronchique (C) montre une nette hypervascularisation de la lingula qui disparaît après embolisation (D)

