Dossier progressif

Unité d'enseignement 6	Maladies transmissibles - Risques sanitaires – Santé au travail
	180 - Accidents du travail et maladies professionnelles
Unité d'enseignement 7	Inflammation - Immunopathologie
	203. Opacités et masses intra-thoraciques
Unité d'enseignement 9	Cancéro-hémato
	306. Tumeurs du poumon, primitives et secondaires

Ce dossier progressif a été construit, revu et corrigé par au moins 4 enseignants du Collège des Enseignants de Pneumologie (CEP). Il s'appuie sur l'enseignement du Référentiel National de Pneumologie édité par le CEP. Cet ouvrage est accessible en ligne sur le site du CEP (www.cep-pneumo.org) et disponible en libraire chez « S-éditions ».

Un patient de 57 ans, consulte pour crachats hémoptoïques pluri-hebdomadaires, évoluant depuis 5 semaines. Ces hémoptysies sont isolées, sans fièvre, sans altération de l'état général, sans dyspnée. Il fait encore près d'une heure de vélo par jour pour se rendre à son travail. Il est électricien et travaille à l'entretien dans une centrale électrique. Auparavant il a travaillé comme électricien dans les chantiers navals à Dunkerque. Il vous apprend qu'à l'age de 25 ans il a été traité pour une tuberculose, qu'il y a 3 ans il a été opéré d'un cancer colique et qu'il fume 1 paquet par jour depuis l'âge de 18 ans.

1-QRM

Parmi les principales causes d'hémoptysies lesquelles devez-vous suspecter en priorité dans le cas présent ?

A. Embolie pulmonaire
B. Cancer bronchique
C. Tuberculose pulmonaire
D. Dilatation des bronches
E. Pneumopathie infectieuse
F. Exacerbation de BPCO
G. Asbestose

_ _ _ _ _ _ _ _ _

2-QROC
Quel examen paraclinique prescrivez-vous en 1ère intention ?

_ _ _ _ _ _ _ _ _

3-QRM

La radiographie pulmonaire que vous avez prescrite en 1ère intention était de bonne qualité et ne retrouvait pas d'anomalie.
Vous prescrivez en 2ème intention la réalisation d'un scanner thoracique qui met en évidence un nodule de 12 mm de plus grand diamètre lobaire supérieure gauche (lingula) isolée. Les coupes médiastinales ne mettent pas en évidence d'adénomégalies.

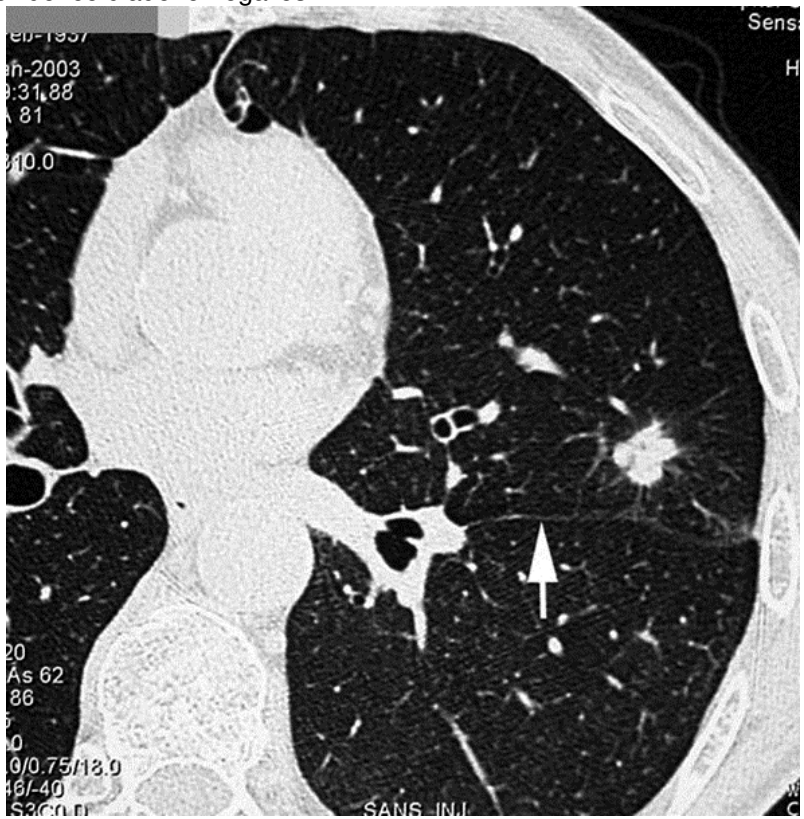

Concernant le scanner thoracique de ce patient, quelles sont les propositions exactes ?

A. La flèche matérialise une atélectasie en bande
B. La flèche indique une scissure
C. L'aspect spiculé du nodule est en faveur du caractère malin
D. Les spicules sont dus, entre autres, à une rétraction du parenchyme pulmonaire de voisinage
E. Cette coupe tomodensitométrique est une coupe en fenêtre médiastinale
F. L'aorte descendante est visible sur ce cliché tomodensitométrique
G. L'unité de mesure de la densité pour un scanner est l'unité Hounsfield

4-QRM
Quels sont dans l'observation les éléments en faveur de la nature maligne du nodule lobaire supérieure gauche du patient ?

A. Atteinte de la lingula
B. caractère hémorragique de la lésion (hémoptysie)
C. Absence d'altération de l'état général
D. Tabagisme du patient
E. Curriculum Laboris du patient
F. Opacité tissulaire à contours irréguliers
G. Opacité spiculée
H. Antécédents de cancer du colon opéré

_ _ _ _ _ _ _ _ _

5-QROC

Le pneumologue à qui vous avez adressé le patient a réalisé une bronchoscopie qui n'a pas montré d'anomalie. Il a enfin demandé un examen complémentaire dont voici un des aspects les plus représentatifs.

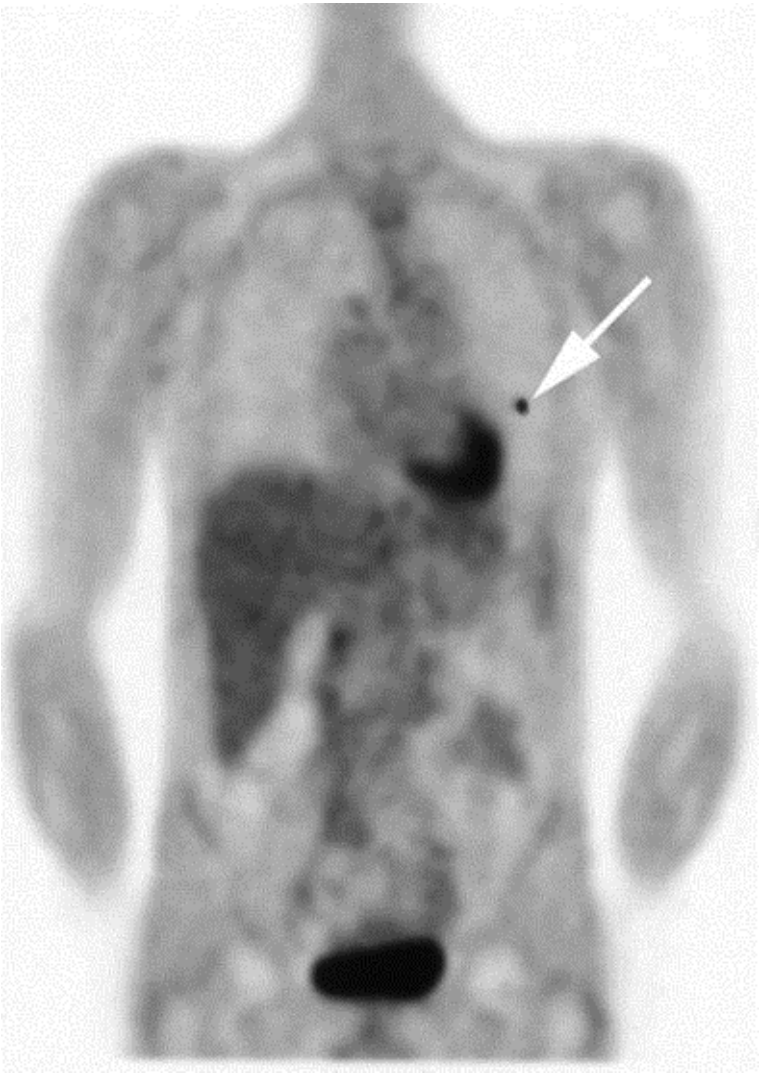

Quel est l'examen qui a été réalisé ?

6-QRM

Une Tomographie par Emission de Positons (TEP) au ^{18}Fluoro-DésoxyGlucose (18FDG) a donc été réalisée qui montre un foyer hypermétabolique isolé en regard de la lésion lobaire supérieure gauche (voir ci-dessus). Quelles sont les conclusions que vous tirez de ce résultat dans le cas de ce patient ?

A. La lésion lobaire supérieure gauche est probablement maligne
B. Une IRM cérébrale compléterait utilement le bilan
C. Une exploration cérébrale est inutile car le TEP ne montre pas d'hypermétabolisme cérébral
D. Une exploration fonctionnelle respiratoire est indiquée.
E. La lésion pulmonaire peut être classée pT1N0M0
F. La lésion pulmonaire est probablement bénigne
G. En cas d'absence de fixation ganglionnaire au TEP, on peut présumer de l'absence d'atteinte ganglionnaire médiastinale avec une valeur prédictive négative élevée
H. Une documentation histologique s'impose

_ _ _ _ _ _ _ _ _

7-QRM

A ce stade de l'observation on suspecte donc une tumeur pulmonaire de petite taille sans extension ganglionnaire ni métastase à distance. Le cas du patient a été discuté en réunion de concertation pluridisciplinaire et la tumeur a été considérée comme résécable (lobectomie supérieure gauche).Quels sont les éléments du dossier de ce patient à prendre en compte pour apprécier l'opérabilité et quels examens complémentaires sont nécessaires ?

A. Age
B. Activité sportive (1 heure de vélo par jour)
C. Antécédents de cancer du colon
D. Tabagisme toujours actif
E. Spirométrie
F. Gazométrie artérielle
G. Electrocardiogramme

_ _ _ _ _ _ _ _ _

8-QROC

En cas de contre indication opératoire, quel serait l'examen le plus à même d'obtenir un diagnostic… ?

_ _ _ _ _ _ _ _ _

9-QRM

La lobectomie supérieure gauche est réalisée, et l'analyse de la pièce opératoire confirme la nature maligne de la lésion qui mesure 18 mm de plus grand diamètre (adénocarcinome exprimant le marqueur TTF1), la résection complète de la tumeur et l'absence d'envahissement ganglionnaire. Dans le cas de ce patient quelle information apporte le compte rendu anatomopathologique?

A. cancer bronchique primitif probable
B. métastase pulmonaire d'un cancer du larynx
C. métastase de son cancer colique
D. stade d'extension cT1N0M0R0
E. stade d'extension pT1N0M0R0
F. dans ce cas de figure, pour ce patient, une surveillance simple est suffisante
G. dans ce cas de figure pour ce patient, un traitement post-opératoire (adjuvant) s'impose

_ _ _ _ _ _ _ _ _

10-QROC

Quel est l'ordre de grandeur de la survie à 5 ans de ce cancer bronchique non à petites cellules (CBNPC), de petite taille, sans envahissement ganglionnaire, qui a été réséquée en totalité ?

_ _ _ _ _ _ _ _ _

11-QROC
Par comparaison, quel est l’ordre de grandeur de la survie à 5 ans d’un CBNPC d’emblée métastatique ?

_ _ _ _ _ _ _ _ _

12-QRM
Si le cancer actuel du patient relève d'une déclaration de maladie professionnelle, quels sont les principaux éléments qui interviennent dans sa reconnaissance ?

A. Le cancer broncho-pulmonaire primitif peut être reconnu comme maladie professionnelle chez les travailleurs exposés à l'amiante
B. La présence de lésions pleurales en rapport avec l'exposition à l'amiante est nécessaire pour reconnaître le cancer broncho-pulmonaire comme maladie professionnelle
C. Le métier d'électricien en centrale électrique expose à l'inhalation de fibres d'amiante
D. Les travaux au sein des chantiers navals exposent à l'inhalation de fibres d'amiante
E. Le cancer broncho-pulmonaire induit par l'inhalation de fibres d'amiante à des caractéristiques cliniques et radiologiques particulières
F. La reconnaissance par présomption d'origine d'un cancer broncho-pulmonaire dû à l'inhalation de fibres d'amiante (tableau 30 bis) nécessite de vérifier la durée d'exposition
G. Le délai de prise en charge d'un cancer broncho-pulmonaire dû à l'inhalation de fibres d'amiante est à prendre en compte pour sa reconnaissance au titre d'une maladie professionnelle

REPONSES

1-QRM
REPONSE : B,C,D
2-QROC
REPONSE : Radiographie thoracique
Réponse(s) alternative(s) possible(s) : Radiographie pulmonaire
3-QRM
REPONSE : B,C,D,F,G
4-QRM
REPONSE : B, D, E, F, G
5-QROC
REPONSE : Tomographie par Emission de Positons
Réponse(s) alternative(s) possible(s) : TEP, PET scan
6-QRM
REPONSE : A, B, D, G, H
7-QRM
REPONSE : B, D, E, F, G
8-QROC
REPONSE : Ponction transthoracique radioguidée
Réponse(s) alternative(s) possible(s) : ponction transpariétale radioguidée,
9-QRM
REPONSE : A, E, F
10-QROC
REPONSE : 70 %
Réponse(s) alternative(s) possible(s) : toute valeur entre 50 et 70% aurait été acceptée
11-QROC
REPONSE : 5 %
Réponse(s) alternative(s) possible(s) : toute valeur inférieure à 10% aurait été acceptée
12-QRM
REPONSE : A, C, D, F, G